

# Epanchement péricardique

Cette référence de bonnes pratiques cliniques, dont l'utilisation s'effectue sur le fondement des principes déontologiques d'exercice personnel de la médecine, a été élaborée par un groupe de travail pluridisciplinaire de professionnels de santé des Dispositifs Spécifiques Régionaux du Cancer de Bourgogne-Franche-Comté (OncoBFC), du Grand Est (NEON) et d'Île-de-France (ONCORIF), en tenant compte des recommandations et réglementations nationales, conformément aux données acquises de la science au 7 août 2023.

## 1. Généralités

- Cette référence présente les principes de prise en charge diagnostique et thérapeutique d'un épanchement péricardique associé à un cancer primitif du poumon.
- Le cancer du poumon est la première cause d'épanchement péricardique d'origine néoplasique (fréquence entre 28 et 75 %) (Imazio, 2020).
- Dans la 8<sup>ème</sup> édition du TNM, si l'épanchement péricardique est la seule localisation métastatique, la maladie est classée stade IVA-M1A (Goldstraw, 2016).
- L'atteinte péricardique est un élément de mauvais pronostic dans le cancer du poumon (médiane de survie entre 1,4 mois et 9,6 mois selon les séries) (Imazio, 2020).

## 2. Diagnostic

- L'atteinte tumorale du péricarde dans le cadre du cancer du poumon est rarement symptomatique. Quand elle est symptomatique, elle se présente plus fréquemment sous la forme d'un épanchement péricardique parfois compliquée de tamponnade que sous forme de péricardite sèche (Rousseau-Bussac, 2014).
- L'épanchement péricardique est rarement révélateur du cancer du poumon (Ben-Horin, 2006).
- La symptomatologie clinique d'un épanchement péricardique est variable selon la vitesse d'accumulation du liquide péricardique et la quantité de liquide (Adler, 2015).
- L'échographie cardiaque est l'examen clé du diagnostic d'épanchement péricardique et permet d'évaluer son abondance, sa localisation et son retentissement hémodynamique. Les critères suivants seront décrits :
  - délai d'apparition : aigu, subaigu, chronique (>3 mois jusqu'à 20 ans) (Adler, 2015 ; Simone, 2017 ; Bovelli, 2010)
  - abondance : faible (<10 mm), modérée (10 - 20mm), large (>20mm) (Adler, 2015)
  - distribution : circonférentielle, localisée (Adler, 2015).
- En cas de ponction exploratrice +/- évacuatrice : analyse biochimique, cytologique et microbiologique du liquide.

## 3. Etiologies de la péricardite

- Plusieurs mécanismes physiopathologiques peuvent être en cause (Imazio, 2020) :
  - extension de contiguïté ou atteinte métastatique du cancer (Tamura, 1992 ; Kline, 1972 ; Ala, 2019)
  - toxicité du traitement anticancéreux :
    - radiothérapie : les méthodes actuelles de radiothérapie qui réduisent à la fois le volume et la dose d'irradiation cardiaque sont recommandées
    - chimiothérapie (docétaxel (Vincenzi, 2007) ; cyclophosphamide (Gottdiener, 1981))
    - inhibiteurs de checkpoints immunitaires (ICI) : de plus en plus de cas rapportés (Ala, 2019 ; Saadé, 2019)
  - infection (virale le plus souvent) (Adler, 2015)
  - déséquilibre métabolique hépatique et/ou rénal et/ou cardiaque du cancer ou des traitements
  - cause iatrogène : complication lors de la pose d'une chambre implantable, épanchements réactionnels après radiofréquence (Rousseau-Bussac, 2014)
  - idiopathique : sans lien avec la maladie tumorale.

## 4. Traitement

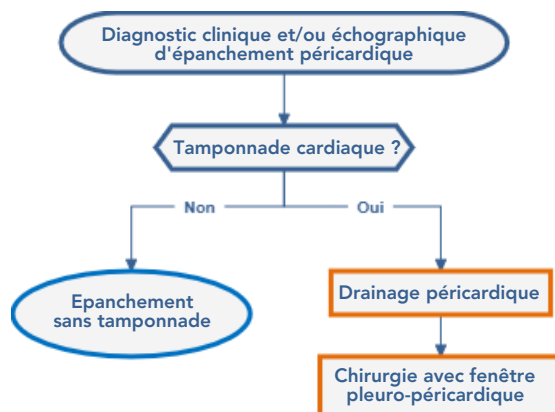
- La prise en charge est avant tout symptomatique et constitue une urgence en cas de tamponnade.

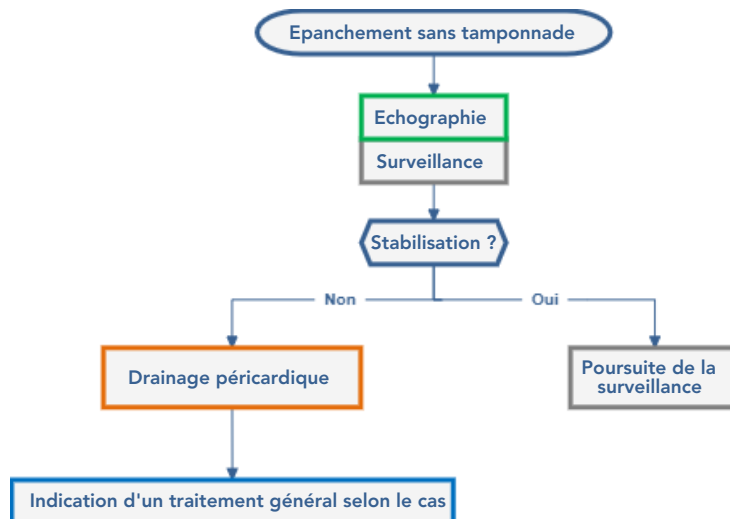
## 4.1. Techniques interventionnelles et chirurgicales

- Une analyse biochimique, cytologique et microbiologique du liquide péricardique est recommandée pour le diagnostic étiologique de la péricardite. L'analyse du liquide péricardique nécessite une cyto centrifugation et une inclusion du culot en paraffine permettant les analyses à visée diagnostique et thérapeutique.
- Les différents choix stratégiques et notamment techniques interventionnelles ou chirurgicales doivent prendre en compte le risque de dissémination de cellules néoplasiques, le pronostic du patient et sa qualité de vie.
- **Drainage péricardique** : par voie échographique ou chirurgicale :
  - traitement de référence en cas de tamponnade cardiaque
  - recommandé en cas d'épanchement péricardique néoplasique suspect ou certain afin de réaliser une évacuation complète du liquide péricardique et d'éviter une récurrence (40 à 70 % des cas) (Adler, 2015)
  - complications décrites : troubles du rythme, hémothorax, pneumothorax, pneumopéricarde, plaie hépatique, ponction d'une artère coronaire ou d'une cavité cardiaque (4 à 10 % de cas) (Tsang, 2002 ; Maisch, 2011)
  - une péricardotomie doit être envisagée en cas de drainage chirurgical afin de prévenir une récurrence. La création d'une fenêtre pleuro-péricardique ou pleuropéritonéale peut être envisagée lors du traitement chirurgical d'une tamponnade cardiaque maligne. C'est un geste chirurgical permettant de créer une communication entre l'espace péricardique et la cavité pleurale ou la cavité péritonéale, afin d'éviter une nouvelle tamponnade en cas de récurrence de l'épanchement.
  - une biopsie péricardique doit être envisagée pour le diagnostic étiologique de la péricardite si la voie chirurgicale est utilisée.
- **Péricardiocentèse** (= ponction péricardique) : recommandée uniquement en cas de tamponnade cardiaque afin de lever la compression des cavités cardiaques.
- **Péricardectomie** : peut être indiquée en cas de péricardite constrictive due à une radiothérapie.

## 4.2. Traitements médicamenteux

- Ne sont plus utilisés :
  - chimiothérapie intra-péricardique : injection dans la cavité péricardique de cisplatine via le drain (Maisch, 2002 ; Lestuzzi, 2011 ; Lestuzzi, 2013)
  - agents sclérosants : injection dans la cavité péricardique de bléomycine via le drain (Lestuzzi, 2011 ; Lestuzzi, 2013 ; Lambert, 2020).
- **Anti-inflammatoires** : ils sont le traitement de référence de la péricardite aiguë mais ne sont pas recommandés dans l'atteinte péricardique liée au cancer (Kim, 2020).
- Colchicine : La toxicité de la colchicine en association avec les traitements cytotoxiques du cancer du poumon et sa tolérance à long terme (troubles gastro-intestinaux, pancytopenie...) doivent être prises en compte dans la durée d'un éventuel traitement.





## 5. Bibliographie

- Adler Y, Charron P, Imazio M, et al.  
2015 ESC Guidelines for the diagnosis and management of pericardial diseases : The Task Force for the Diagnosis and Management of Pericardial Diseases of the European Society of Cardiology (ESC) Endorsed by : The European Association for Cardio-Thoracic Surgery (EACTS).  
*Eur Heart J.* 2015 ; 36(42) : 2921-2964.
- Ala CK, Klein AI, Moslehi JJ.  
Cancer Treatment-Associated Pericardial Disease : Epidemiology, Clinical Presentation, Diagnosis, and Management.  
*Curr Cardiol Rep.* 2019 ; 21(12) : 156.
- Ben-Horin S, Bank I, Guetta V, Livneh A.  
Large symptomatic pericardial effusion as the presentation of unrecognized cancer : a study in 173 consecutive patients undergoing pericardiocentesis  
*Medicine (Baltimore).* 2006 ; 85(1) : 49-53.
- Bovelli D, Plataniotis G, Roila F ; ESMO Guidelines Working Group.  
Cardiotoxicity of chemotherapeutic agents and radiotherapy-related heart disease : ESMO Clinical Practice Guidelines.  
*Ann Oncol.* 2010 ; 21 Suppl 5 : v277-v282.
- Goldstraw P, Chansky K, Crowley J, et al.  
The IASLC Lung Cancer Staging Project : Proposals for Revision of the TNM Stage Groupings in the Forthcoming (Eighth) Edition of the TNM Classification for Lung Cancer  
*J Thorac Oncol.* 2016 ; 11(1) : 39-51.
- Gottdiener JS, Appelbaum FR, Ferrans VJ, et al.  
Cardiotoxicity associated with high-dose cyclophosphamide therapy.  
*Arch Intern Med.* 1981 ; 141(6) : 758-763.
- Imazio M, Colopi M, De Ferrari GM.  
Pericardial diseases in patients with cancer : contemporary prevalence, management and outcomes.  
*Heart.* 2020 ; 106(8) : 569-574.
- Kim SR, Kim EK, Cho J, et al.  
Effect of Anti-Inflammatory Drugs on Clinical Outcomes in Patients With Malignant Pericardial Effusion.  
*J Am Coll Cardiol.* 2020 ; 76(13) : 1551-1561.
- Kline IK.  
Cardiac lymphatic involvement by metastatic tumor.  
*Cancer.* 1972 ; 29(3) : 799-808.
- Lambert A, Salleron J, Kieffer A, et al.  
Intrapericardial instillation of bleomycin prevents recurrence of malignant pericardial effusions: Series of 46 cases and comprehensive literature review.  
*Bull Cancer.* 2020 ; 107(7-8) : 756-762.
- Lestuzzi C, Bearz A, Lafaras C, et al.  
Neoplastic pericardial disease in lung cancer : impact on outcomes of different treatment strategies. A multicenter study.  
*Lung cancer.* 2011 ; 72(3) : 340-7.
- Lestuzzi C, Cervasato E, Dequanter D, Lafaras C et al.  
Treatment of neoplastic pericardial effusion in lung cancer: comparison of 4 different therapeutic approaches.  
*Eur Heart J.* 2013 ; 34 : P3880

- Maisch B, Ristic AD, Pankuweit S, Neubauer A et al.  
Neoplastic pericardial effusion. Efficacy and safety of intrapericardial treatment with cisplatin.  
*Eur Heart J.* 2002 ; 23 : 1625-31.
- Maisch B, Ristic AD, Seferovic PM, Tsang TSM.  
Interventional pericardiology : Pericardiocentesis, Pericardioscopy, Pericardial Biopsy, Balloon Pericardiotomy, and Intrapericardial Therapy.  
*Springer Science & Business Media.* 2011
- Rousseau-Bussac G, Crequit P, Alifano M, Chouaid C.  
Management of malignant pericardial effusion in lung cancer.  
*Rev Mal Respir.* 2014 ; 31(8) : 746-53.
- Saade A, Mansuet-Lupo A, Arrondeau J, et al.  
Pericardial effusion under nivolumab : case-reports and review of the literature.  
*J Immunother Cancer.* 2019 ; 7(1) : 266.
- Simone CB.  
Thoracic Radiation Normal Tissue Injury.  
*Semin Radiat Oncol.* 2017 ; 27(4) : 370-377.
- Tamura A, Matsubara O, Yoshimura N, et al.  
Cardiac metastasis of lung cancer. A study of metastatic pathways and clinical manifestations.  
*Cancer.* 1992 ; 70(2) : 437-442.
- Tsang TSM, Enriquez-Sarano M, Freeman WK, et al.  
Consecutive 1127 therapeutic echocardiographically guided pericardiocenteses : clinical profile, practice patterns, and outcomes spanning 21 years.  
*Mayo Clin Proc* 2002 ; 77(5) : 429-436.
- Vincenzi B, Santini D, Frezza AM, et al.  
Docetaxel induced pericardial effusion.  
*J Exp Clin Cancer Res.* 2007 ; 26(3) : 417-420.